Обзорная статья
УДК 612.172.4
DOI: 10.25688/2076-9091.2022.48.4.2

Елена Николаевна Минина[1],
Евгений Евгеньевич Степура[2]

[1] Крымский федеральный университет им. В. И. Вернадского, г. Симферополь, Россия
[2] Московский городской педагогический университет, Москва, Россия
[2] chimik89@mail.ru

РЕМОДЕЛИРОВАНИЕ ГЕТЕРОГЕННОСТИ МИОКАРДА

Аннотация. Влияние спортивной деятельности на сердечно-сосудистую систему сопровождается физиологической адаптацией организма. Интенсивные физические нагрузки, намного превышающие возможности организма, могут приводить к структурным изменениям, или ремоделированию миокарда спортсмена. На основе механизмов электрической гетерогенности миокарда желудочков рассмотрены наиболее вероятные показатели ЭКГ, отражающие этот процесс. В клинических исследованиях показаны высокие прогностические возможности этих показателей по выявлению фатальных и нефатальных сердечно-сосудистых событий и внезапной сердечной смерти. Обнаружено, что скоростные показатели электрической активности сердца являются наиболее ранним маркером нарушений сердечного ритма и проводимости. Факторы риска — артериальная гипертензия, курение, гиперхолестеринемия и избыточная масса тела — ассоциируются со снижением скоростных показателей электрической активности сердца и увеличением гетерогенности миокарда. Обзор посвящен изучению гетерогенности миокарда и нацелен на привлечение внимания врачей, физиологов, биологов, исследователей и разработчиков программ компьютерного анализа ЭКГ к прогностически значимым показателям, которые последние десятилетия широко обсуждаются в зарубежной литературе, но не используются отечественными специалистами.

Ключевые слова: сердце, гетерогенность миокарда, левый желудочек, ремоделирование сердца

© Минина Е. Н., Степура Е. Е., 2022

Review article
UDC 612.172.4
DOI: 10.25688/2076-9091.2022.48.4.2

Elena Nikolaevna Minina[1],
Evgeny Evgenievich Stepura[2]

[1] Crimean Federal University named after V. I. Vernadsky, Simferopol, Russia
[2] Moscow City University, Moscow, Russia
[2] chimik89@mail.ru

REMODELING OF MYOCARDIAL HETEROGENEITY

Abstract. The influence of sports activity on the cardiovascular system is accompanied by physiological adaptation of the body. Intense physical activity, far beyond the capabilities of the body, can lead to structural changes or remodeling of the athlete's myocardium. Based on the mechanisms of electrical heterogeneity of the ventricular myocardium, the most probable ECG indicators reflecting this process are considered. Clinical studies have shown high predictive power of these indicators in detecting fatal and non-fatal cardiovascular events and sudden cardiac death. It was found that the speed indicators of the electrical activity of the heart are the earliest marker of cardiac arrhythmias and conduction disorders. Risk factors — arterial hypertension, smoking, hypercholesterolemia and overweight — are associated with a decrease in the rate of electrical activity of the heart and an increase in myocardial heterogeneity. The review is devoted to the study of myocardial heterogeneity and is aimed at attracting the attention of doctors, physiologists, biologists, researchers and developers of ECG computer analysis programs to prognostic indicators that have been widely discussed in foreign literature over the past decades, but are not used by domestic specialists.

Keywords: heart, myocardial heterogeneity, left ventricle, cardiac remodeling

Введение

Функционирование миокарда как одна из закономерностей организации сердечной деятельности включает в себя различные структурные элементы, как по своей природе, так и по происхождению.

Воздействие нагрузочных факторов внешней и внутренней среды различной природы сопровождается компенсаторным кардиогемодинамическим реагированием. Например, интенсивные тренировки в процессе адаптации к физической и психоэмоциональной нагрузке приводят к структурным изменениям, или ремоделированию миокарда спортсмена.

Для обозначения структурных изменений сердца Н. Шарп в конце 1970-х гг. [61] ввел термин «ремоделирование сердца», что проявляется

в увеличении его массы, изменении геометрических показателей, а в результате — в изменении трансмембранного потенциала. В клинической практике встречается ситуация, когда ремоделирование миокарда обусловлено сложной комбинацией различных факторов, например ишемией, нарушениями гемодинамики, а также увеличением уровней гормонов и вазоактивных пептидов в плазме крови.

Основной структурной единицей сердечной поперечно-полосатой мышечной ткани является миоцит, который в процессе влияния различных факторов может ремоделировать. В изменении структурных особенностей сердца можно выделить следующие компоненты, которые подвержены ремоделированию: фибробласты, коронарные сосуды, интерстиций и коллаген. В основе патофизиологических изменений ремоделирования сердца могут быть различные этиологические факторы, также может происходить изменение структуры кардиомиоцитов, наблюдаться воспаление и резорбция некротической ткани, гипертрофия клеток сердечной мышечной ткани, апоптоз кардиомиоцитов [2, 43].

Ремоделирование миокарда при физических нагрузках

При интенсивных физических нагрузках может также наблюдаться ремоделирование сердечного состояния, которое в настоящее время активно изучается. У спортсменов на фоне физических нагрузок наблюдается рост адаптационных резервов организма, что приводит к стресс-индуцированным повреждениям миокарда. Для «спортивного сердца» необходимо учитывать специфику нагрузок у представителей различных спортивных групп [4–6, 51, 60].

Во время интенсивных физических нагрузок происходит адаптация к психофизическим нагрузкам, наблюдаются изменения функций сердца и особенностей его ремоделирования, что лежит в основе образования функциональной адаптационной системы организма и приводит к формированию взаимоотношения нервных центров, гормональных, вегетативных и исполнительных органов для решения адаптивных задач во время тренировок и соревнований [9–10, 53]. Полученный результат во время тренировок может дихотомически ветвиться, с одной стороны, могут развиваться функционально-приспособительные изменения, а с другой стороны, могут наблюдаться сдвиги в сторону патологических изменений. При оптимальном выборе тренировочных нагрузок это может привести к балансу между структурными изменениями клеток кардиомиоцитов и их энергообеспечением.

Патологические изменения «спортивного сердца» могут наблюдаться в изменении структуры скоростного трансмембранного потенциала клеток кардиомиоцитов. В результате может происходить электрофизиологическое ремоделирование, которое включает в себя несколько этапов [12]. На первом этапе наблюдается изменение скоростных особенностей электрической активности сердца (ЭАС), а также соотношение деполяризации и реполяризации.

На втором этапе при интенсивных физических нагрузках происходят структурные изменения миокарда. На третьем этапе развивается электрическая нестабильность миокарда и наблюдается снижение трансмембранного потенциала покоя кардиомиоцита [13–15, 46].

В практике в зависимости от тренировочных процессов и нагрузок, наблюдаются различные формы гипертрофии миокарда, такие как D и L. В каждой форме гипертрофии миокарда имеются свои физиологические особенности. При D-гипертрофии за счет утолщения структуры мышечных волокон наблюдается рост физиологического поперечника сердца. Данный вид гипертрофии можно встретить у спортсменов, которые тренируются на выносливость [17]. А L-гипертрофия наблюдается у спортсменов, которые занимаются ациклическими видами спорта, у них отмечается увеличение объемов полостей сердца и удлиненные мышечные волокна [4, 18, 54]. Таким образом, когда происходит перенапряжение мышечной работы, не соответствующее функциональным резервам и подготовленности спортсменов, то развиваются процессы перетренированности и перенапряжения, в результате могут наблюдаться как предпатологические, так и патологические состояния миокарда. В результате ремоделирование левого желудочка (ЛЖ) происходит по неадаптивному типу, что приводит к нарушению его функций и изменению геометрических параметров [20–24, 42, 55].

Как показано на рисунке 1, при гипертрофической кардиомиопатии наблюдается ряд структурных изменений, включая уменьшение площади выносящего тракта левого желудочка, выпячивание гипертрофированной межжелудочковой перегородки по направлению к выносящему тракту, смещение вперед створок МК в сочетании с гипердинамичным изгнанием крови из ЛЖ (эффект Вентури) и подтягиванием аппарата МК к межжелудочковой перегородке [60, 61].

При этом ремоделирование миокарда левого желудочка признается как необходимое условие адаптации сердца спортсмена. Однако хотя оно и представляет собой физиологическую приспособительную реакцию на гиперфункцию, но является переходным этапом к развитию патологической гипертрофии. В тренировочный период при увеличении доли высокоинтенсивных нагрузок перед соревнованиями и длительной гиперфункции сердца численность спортсменов с наличием нарушений ЭКГ-признаков увеличивается. В настоящее время выделяют следующие основные факторы изменения ЭКГ лиц при систематических занятиях спортом [4, 30, 31, 44, 48, 50]:

1. Превалирование в регуляции парасимпатического отдела и лабильный тонус вегетативной нервной системы.
2. Электрофизиологическое ремоделирование.
3. Морфофункциональное ремоделирование.

Вышеописанные процессы относят к физиологическим изменениям спортивного сердца. Такое ремоделирование не имеет отношения к патологическим модификациям в миокарде, свойственным некоторым заболеваниям [45, 52, 57]. Европейское общество кардиологов сформировало критерии показателей

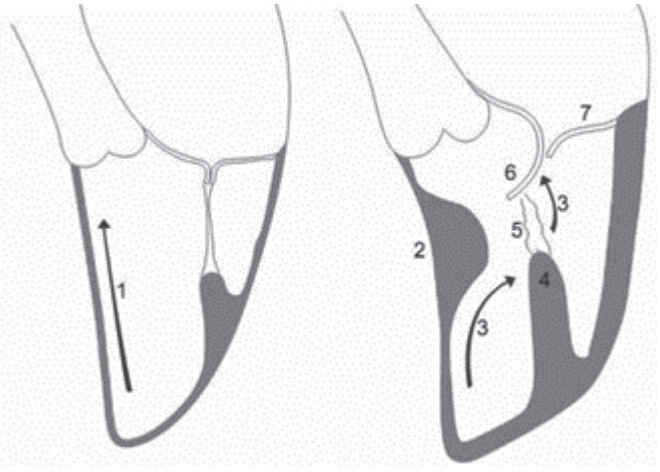

Рис. 1. Схематическое изображение структурных и гемодинамических изменений при гипертрофической кардиомиопатии

Примечание: А — норма, Б — гипертрофическая кардиомиопатия; 1 — нормальное направление кровотока, 2 — гипертрофия межжелудочковой перегородки, 3 — заднелатеральное направление кровотока, 4 — переднее смещение папиллярной мышцы, 5 — ослабление натяжения сухожильных хорд, 6 — увеличение передней створки митрального клапана, 7 — ограничение подвижности задней створки митрального клапана.

ЭКГ, классифицирующие адекватную электрическую и структурно-функциональную перестройку сердца в процессе регулярных физических упражнений, и патологические изменения, не связанные с физической активностью и физиологической адаптацией к различным видам спортивных нагрузок.

Таким образом, влияние спортивной деятельности на сердечно-сосудистую систему не всегда сопровождается физиологической адаптацией организма и повышением работоспособности [4, 23, 49]. При длительных физических нагрузках наблюдается морфофункциональное ремоделирование сердца с гипертрофией миокарда и гиперфункцией левого желудочка [6, 9–11, 47, 58].

Маркеры гетерогенности миокарда

В процессе патологических изменений при развитии заболеваний также происходят электрофизиологические и морфологические деформации. Авторы Г. Ш. Малкиман, Э. Г. Волкова и С. Ю. Левашов рассматривают ремоделирование миокарда у мужчин, страдающих острым коронарным синдромом, и отмечают, что ранними маркерами нарушения и проводимости сердечного ритма являются показатели электрической активности сердца [22]. Исследуемая группа мужского пола (с острым коронарным синдромом) сравнивалась с контрольной группой. Результаты показали неоднородность скорости активации левого желудочка, что характеризует гетерогенность миокарда. Также отмечается, что

на увеличение активности гетерогенности миокарда могут влиять такие факторы, как курение, повышенный индекс массы тела и артериальная гипертензия.

Другая группа авторов — В. В. Бекезин, А. А. Муравьев и др. [3], П. В. Белогубов, В. И. Рузов и др. [4], А. В. Фролов, Т. Г. Вайханская и др. [39] — отмечают связь морфофункциональных изменений ремоделирования левого желудочка с маркерами гетерогенности миокарда. Они отмечают, что фибрилляция предсердий выражена на фоне структурно-функциональных изменений миокарда, наблюдается гипертрофия левого желудочка, а также элементы дилатации как предсердий, так и желудочков, что показывает выраженность гетерогенности.

В последнее время конечная часть желудочкового комплекса рассматривается как показатель изменения ФС миокарда на уровне метаболизма. Известно, что изменения ЭКГ развиваются как результат уже возникших в миокарде метаболических сдвигов, что нередко проявляется в виде аритмий, изменений зубца Т или сегмента ST. Инструментальная регистрация изменений амплитуды микроколебаний на ЭКГ позволяет видеть скрытую, донозологическую эволюцию патологических состояний на ранних стадиях. Исходная ЭКГ пациента с фибрилляцией предсердий в анамнезе для анализа представлена на рисунке 2 (из работы Е. М. Новикова, С. В. Стреблецова, В. Н. Ардашева) [59].

Рис. 2. ЭКГ пациента с фибрилляцией предсердий в анамнезе

Авторы работ П. В. Белогубов, В. И. Рузов и др. [4], А. Э. Гомбожапова, Ю. В. Роговская и др. [11], Г. А. Муровцева, В. В. Константинов [28] проводили анализ желудочкового комплекса QT на электрокардиограмме у женщин с артериальной гипертензией и у здоровых девушек. У группы «Гипертоническая болезнь с тяжелой желудочковой аритмией (ТЖА)» на ЭКГ наиболее часто

наблюдался удлиненный QTc по сравнению с группой «Гипертоническая болезнь с желудочковой экстрасистолой (ЖЭ) низких градаций», где у здоровых девушек удлиненный QTc отсутствовал. Таким образом, анализ желудочкового комплекса QT в разных исследуемых группах доказывает прогностическую ценность ЭКГ-маркеров желудочковой аритмии при артериальной гипертензии — повышение значений dQT и QTc у женщин с гипертензией связано с развитием тяжелых желудочковых аритмий (ЖА), свидетельствующих о гетерогенности миокарда, что может привести к различным патологическим отклонениям, таким как изменения ритма желудочка или возбуждение вокруг слабых участков.

Авторы Е. Ю. Есина, А. А. Зуйкова [13], Г. Г. Иванов, Е. Ю. Берсенев, В. Е. Дворников и др. [14, 15], В. В. Крандычева, М. В. Стрелкова, К. В. Шумихин и др. [18] показывают, что интервал QT и его дисперсия (QTd), составляющие электрическую систолу, изменяются соответственно функциональному состоянию миокарда. В результате проведенных исследований при анализе ЭКГ отмечаются сдвиги QT и QTd, которые ухудшают электрогенез миокарда в связи с аварийной гиперфункцией правого желудочка, ишемической гетерогенностью миокарда при ишемической болезни сердца (ИБС). Таким образом, разработанный систолодиастолический индекс дополняет прогностическое значение длительности электрической систолы и ее дисперсии. В сочетании с другими волновыми характеристиками ЭКГ систолодиастолический индекс позволяет динамически оценить функциональное состояние миокарда.

Авторы Ю. А. Барменкова, Е. В. Душина, М. В. Лукьянова, В. А. Галимская [1, 2] оценивали влияние терапии статинами на динамику параметров гетерогенности у больных инфарктом миокарда и отмеченным на ЭКГ подъемом S-T. В результате проведенных исследований выявлена благоприятная динамика показателей поздних потенциалов желудочков QRSf, зафиксировано укорочение QTe в период сна и QTc в дневные часы, а также наблюдалось уменьшение QTa и sdATa ночью. Таким образом, достижение целевых значений липопротеинов низкой плотности благоприятно сказывается на стабилизации электрофизиологических процессов, протекающих в миокарде, о чем свидетельствует снижение частоты регистрации поздних потенциалов желудочков, укорочение периода реполяризации в пораженном миокарде.

Клинические исследования были проведены Ю. А. Барменковой, Е. В. Душиной, А. А. Орешкиной, В. Э. Олейниковым [2], Е. В. Душиной, Ю. А. Гуськовой, Л. И. Салямовой [12] на пациентах с подтвержденным острым инфарктом миокарда и отмеченным на ЭКГ подъемом S-T. Исследуемые были рандомным методом генерации разделены на две группы: 1-я группа получала аторвастатин в дозе 20 мг в сутки, а вторая группа — в дозе 80 мг в сутки. Общая продолжительность лечения составила 24 недели. Таким образом, на фоне высокодозовой статинотерапии у пациентов с S-T в течение 24 недель отмечается положительная динамика некоторых параметров электрической нестабильности миокарда.

В экспериментальных условиях В. С. Кузьмин и Л. В. Розенштраух [19] исследовали роль миокарда в формировании фибрилляции предсердий у различных лабораторных животных, в результате наблюдались анатомические, гистологические и электрофизиологические различия этой структуры. В своих экспериментах ученые с помощью метода оптического картирования исследовали хронотопографию возбуждения в миокарде легочных вен крыс. Оптические сигналы («потенциалы») ушка левого предсердия и легочной вены крысы представлены на рисунке 3. Ученые отмечают, что предсердный миокард и миокард легочных вен крысы незначительно различается по таким параметрам, как время активации, скорость проведения возбуждения. Авторы предполагают, что причиной блоков проведения возбуждения является гистологическая гетерогенность, а также отмечается высокое межклеточное сопротивление в миокарде легочных вен.

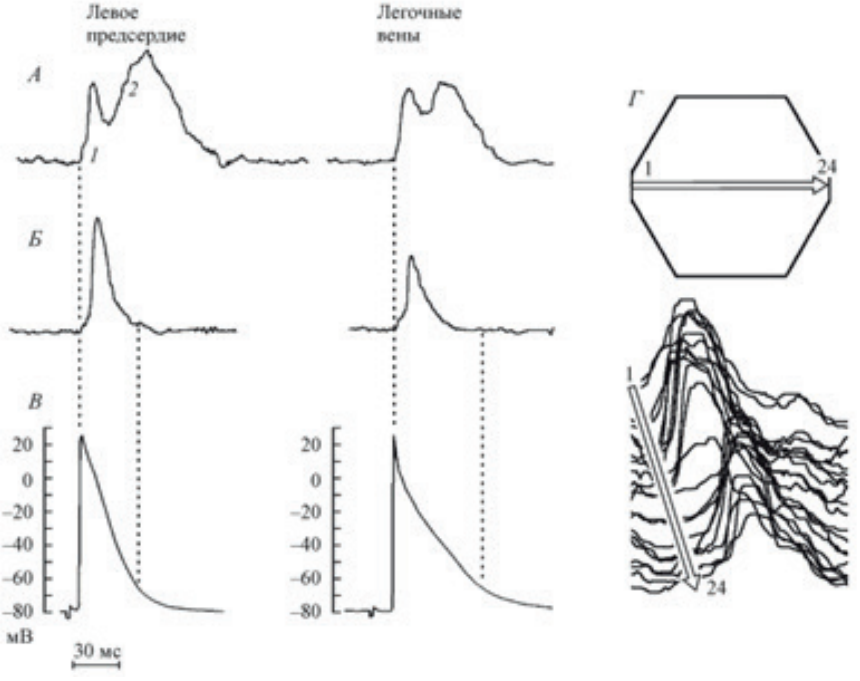

Рис. 3. Оптические сигналы («потенциалы») ушка левого предсердия и легочной вены крысы

Примечание:

А — оптические сигналы, получаемые без использования разобщителя механоэлектрического сопряжения; *1* — потенциал действия, *2* — артефакт, возникающий в результате сокращения препарата.
Б — оптические сигналы после обработки (*1 г/л*).
В — потенциалы действия, полученные с помощью микроэлектродной техники.
Пунктиром ограничена длительность потенциалов действия на уровне 90 % реполяризации (ДПД *90 %*).
Г: сверху — вид матрицы и области картирования, снизу — временное соотношение оптических сигналов, регистрируемых датчиками матрицы.
Стрелкой указано направление распространения возбуждения.

Авторы С. В. Савченко, В. П. Новоселов и др. [34], М. В. Иванченко, И. В. Твердохлеб [16], Л. В. Шпак, М. С. Колбасникова [41], He J., Tse G. [47], В. И. Попадюк и др. [33], Д. А. Швец и С. В. Поветкин [40] изучали изменения эндотелиоцитов кровеносных сосудов миокарда. Ученые использовали аутопсийный материал острой коронарной недостаточности при ишемическом повреждении сердца в случаях скоропостижной смерти. Было обнаружено, что некоторые клетки мышечной ткани находились в состоянии фрагментации, а также наблюдались поврежденные кардиомиоциты за счет усиленной анизотропии. В некоторых участках был замечен миоцитолиз. При гистологическом анализе сердечной мышечной ткани выявлены очаги гетерогенности, характерной для коронарной недостаточности.

Выводы

Таким образом, электрическая нестабильность на фоне гипертрофии миокарда, возникающая из-за неупорядоченного распределения миоцитов, фиброзных изменений и негомогенности процесса реполяризации, проявляется клиническими нарушениями ритма и прогностически характеризуется различной степенью риска заболеваний. На основе механизмов электрической гетерогенности миокарда желудочков рассмотрены наиболее вероятные показатели ЭКГ, отражающие этот процесс. В клинических исследованиях показаны высокие прогностические возможности этих показателей по выявлению фатальных и нефатальных сердечно-сосудистых событий и внезапной сердечной смерти. Обнаружено, что скоростные показатели электрической активности сердца являются наиболее ранним маркером нарушений сердечного ритма и проводимости.

Список источников

1. Барменкова Ю. А. Динамика показателей электрофизиологической негомогенности миокарда на фоне интенсивной статинотерапии у пациентов в постинфарктном периоде / Ю. А. Барменкова, Е. В. Душина, М. В. Лукьянова [и др.] // Известия высших учебных заведений. Поволжский регион. 2018. Т. 45. № 1. С. 41–49.

2. Барменкова Ю. А. Преимущества многосуточного мониторирования ЭКГ в диагностике жизнеугрожающих аритмий и параметров электрической нестабильности миокарда у больных в постинфарктном периоде / Ю. А. Барменкова, Е. В. Душина, А. А. Орешкина [и др.] // Известия высших учебных заведений. Поволжский регион. 2014. № 3. С. 30–39.

3. Бекезин В. В. Дисперсионное картирование электрокардиограммы в выявлении группы высокого риска по развитию артериальной гипертензии у подростков с ожирением / В. В. Бекезин, А. А. Муравьев, Л. В. Козлова [и др.] // Смоленский государственный медицинский университет. 2009. № 4. С. 59–68.

4. Белогубов П. В. Гендерная оценка электрической гетерогенности миокарда в фазу острой интоксикации у пациентов с алкогольной зависимостью / П. В. Белогубов, В. И. Рузов, К. Н. Белогубова [и др.] // Ульяновский государственный университет. 2010. № 3. С. 50–72.

5. Белогубов П. В. Гендерные особенности алкогольиндуцированной электрической гетерогенности миокарда у пациентов молодого возраста / П. В. Белогубов, В. И. Рузов, А. А. Бутов [и др.] // Клиническая медицина. Оригинальные исследования Вестник СурГУ. 2020. Т. 45. № 3. С. 31–37.

6. Василенко В. С., Левин М. Я., Антонова И. Н. Факторы риска и заболевания сердечно-сосудистой системы у спортсменов. СПб.: СпецЛит, 2016. 206 с.

7. Ватутин Н. Т., Тарадин Г. Г., Марон М. С. Гипертрофическая кардиомиопатия: генетические изменения, патогенез и патофизиология // Российский кардиологический журнал. 2014. № 5 (109). С. 35–42.

8. Виноградов А. В., Климов А. Н., Клиорин А. И. Превентивная кардиология: руководство. М.: Медицина. 1987. 512 с.

9. Волкова Э. Г. Изучение скорости деполяризации желудочков сердца у больных сочетанными и изолированными формами ишемической болезни сердца и гипертонической болезнью: дис. … канд. мед. наук. Челябинск, 1976. 142 с.

10. Глезер М. Г. Особенности гетерогенности миокарда // Клиническая геронтология. 2000. Т. 6. № 1–2. С. 33–43.

11. Гомбожапова А. Э., Роговская Ю. В., Ребенкова М. С. Фенотипическая гетерогенность сердечных макрофагов в постинфарктной регенерации миокарда: перспективы клинических исследований // Сибирский медицинский журнал. 2018. Т. 2. № 33. С. 70–76.

12. Душина Е. В., Гуськова Ю. А., Салямова Л. И. Влияние интенсивной статинотерапии на параметры электрической нестабильности у больных инфарктом миокарда с подъемом сегмента ST // Медицина и здравоохранение. Вестник Пензенского государственного университет. 2017. Т. 17. № 2. С. 71–77.

13. Есина Е. Ю., Зуйкова А. А. Применение нового прибора «Кардиовизор-:6С» для доклинической диагностики воздействия модифицируемых факторов риска на здоровье студентов // Научно-медицинский вестник Центрального Черноземья. 2010. № 51. С. 179–185.

14. Иванов Г. Г. Структурное и электрофизиологическое ремоделирование миокарда: определение понятия и применение в клинической практике // Функциональная диагностика. 2003. № 1. С. 101–109.

15. Иванов Г. Г. Суточный профиль микроальтернаций ЭКГ по данным дисперсионного картирования / Г. Г. Иванов, Е. Ю. Берсенев, В. Е. Дворников [и др.] // Вестник РУДН. Серия: Медицина. 2014. № 1. С. 29–38.

16. Иванченко М. В., Твердохлеб И. В. Влияние внутриутробной гипоксии на гетерогенитет митохондрий и пути его реализации при альтерации желудочкового миокарда крыс // Днепропетровская медицинская академия (Украина). Вып. 2014. Т. 52. № 4. С. 101–106.

17. Карпман В. Л., Любина Б. Г. Динамика кровообращения у спортсменов. М.: Физкультура и спорт, 1982. 135 с.

18. Крандычева В. В., Стрелкова М. В., Шумихин К. В. Электрофизиологическое ремоделирование миокарда желудочков при экспериментальной хронической почечной недостаточности // Российский физиологический журнал им. И. М. Сеченова. 2017. № 6. С. 680–685.

19. Кузьмин В. С., Розенштраух Л. В. Изучение распространения возбуждения в миокарде легочных вен крысы с использованием метода оптического картирования // Российский физиологический журнал им. И. М. Сеченова. 2012. № 9. С. 1119–1130.

20. Левашова О. А., Волкова Э. Г., Левашов С. Ю. Скоростные характеристики электрической активности сердца у мальчиков в различные возрастные периоды // Материалы научно-практической конференции, посвященной 100-летию со дня рождения проф. М. В. Бургсдорфа. Челябинск, 1997. С. 22.

21. Левашова О. А., Левашов С. Ю. Неинвазивная диагностика функционального состояния миокарда у детей-спортсменов на основе анализа скоростных характеристик электрической активности сердца // Научно-спортивный вестник Урала и Сибири. 2016. Т. 12. № 4. С. 26–34.

22. Малкиман Г. Ш., Волкова Э. Г., Левашов С. Ю. Взаимосвязь электрического ремоделирования миокарда с акторами риска и прогнозом у мужчин с острым коронарным синдромом // Проблемы здравоохранения. Вестник ЮУрГУ. 2007. № 2. С. 58–60.

23. Марков Л. Н. Спортивные болезни [перетренированность] // Теория и практика физической культуры. 1988. № 7. Р. 43–45.

24. Мельник О. В., Михеев А. А. Выбор базисных функций для выявления информативных параметров ST-сегмента электрокардиосигнала // Вестник РГРТА (Рязань). 2003. № 12. С. 56–59.

25. Мельник О. В., Михеев А. А. Интегральный подход к оценке параметров ST-сегмента электрокардиосигнала // Биомедицинские технологии и радиоэлектроника. 2003. № 5. С. 8–11.

26. Михайлова А. В. Перенапряжение спортивного сердца // Лечебная физкультура и спортивная медицина. 2009. Т. 72. № 12. С. 26–32.

27. Мрочек А. Г., Вайханская Т. Г., Фродова А. В. Идентификация электрокардиографических предикторов электрической нестабильности миокарда // Евразийский кардиологический журнал. 2011. № 1. С. 21–27.

28. Муровцева Г. А., Константинов В. В. Прогностические показатели электрокардиограммы и электрическая гетерогенность миокарда желудочков // Кардиологический вестник. 2020. № 3. С. 54–59.

29. Никитин Н. П., Аляви А. Л. Особенности диастолической дисфункции в процессе ремоделировани левого желудочка сердца при хронической сердечной недостаточности // Кардиология. 1998. № 3. С. 56–61.

30. Новиков Е. М., Стеблецов С. В., Ардашев В. Н. Методы исследования сердечного ритма по данным ЭКГ: вариабельность сердечного ритма и дисперсионное картирование (обзорная статья) // Кремлевская медицина. Клинический вестник. 2019. № 4. С. 81–89.

31. Окишева Е. А., Царегородцев Д. А., Сулимов В. А. Показатели турбулентности ритма сердца и микровольтной альтернации зубца Т у больных, перенесших инфаркт миокарда // Вестник аритмологии. 2010. № 62. С. 26–31.

32. Платонов В. Н. Система подготовки спортсменов в олимпийском спорте. Общая теория и ее практические приложения: учебник [для тренеров]. Киев: Олимпийская литература, 2015. Т. 1. 680 с.

33. Попадюк В. И., Ильинская М. В., Шевелев О. А. Тонзилэктомия и вариабельность сердечного ритма: оценка стресса // Эколого-физиологические проблемы адаптации: материалы XVII Всероссийского симпозиума. М., 2017. Р. 178–180.

34. Савченко С. В. Гетерогенность острых очаговых повреждений миокарда при внезапной сердечной смерти. г. Новосибирск / С. В. Савченко, В. П. Новоселов, А. С. Гребенщикова [и др.] // Судебная медицина: вопросы, проблемы, экспертная практика. 2019. Т. 26. № 5. С. 143–149.

35. Смоленский А. В. Кардиальные тропонины и нарушение реполяризации у спортсменов // Лечебная физкультура и спортивная медицина. 2010. № 9 (81). С. 29–34.

36. Смоленский А. В., Андриянова Е. Ю., Михайлова А. В. Состояния повышенного риска сердечно-сосудистой патологии в практике спортивной медицины. М.: ФиС, 2005. 150 с.

37. Талибов А. Х. Особенности реакции кровообращения на различные физические нагрузки в зависимости от уровня тренированности спортсменов // Ученые записки университета им. П. Ф. Лесгафта. 2009. № 11. С. 96–100.

38. Талибов А. Х. Функциональная кардиология здорового человека при адаптации к систематическим физическим нагрузкам: дис. … д-ра биол. наук. СПб., 2017. 322 с.

39. Фролов А. В., Вайханская Т. Г., Мельникова О. П. Индекс электрической нестабильности миокарда: клиническое и прогностическое значение // Российский кардиологический журнал. 2019. Т. 24. № 12. С. 55–61.

40. Швец Д. А., Поветкин С. В. Диагностическое значение и механизмы постсистолического укорочения при постинфарктных очаговых изменениях левого желудочка // Человек и его здоровье. 2015. № 1. Р. 59–64.

41. Шпак Л. В., Колбасникова М. С. Динамика ремоделирования миокарда и дисперсии показателей ЭКГ при разных формах фибрилляции предсердий // Кардиология. 2015. № 4. С. 101–106.

42. Blumental J. A. Mental stress-induced ischemia in the laboratory and ambulatory ischemia during daily life // Circulation. 1995. 92. P. 2102–2108.

43. Cohn J. N., Ferrari R., Sharpe N. Cardiol // [Amer.]. 2000. Vol. 35. P. 569–582.

44. Di Napoli P. Long-term cardioprotective action of trimetazidine and potential effect on the inflammatory process in patients with ischemic dilated cardiomyopathy // Heart. 2005. Vol. 91. P. 161–165.

45. Fainzilberg L. S. Nowa metoda interpretacji zapisu EKG w balaniach skriningowych oraz w opiece domowej // Zdrowie publiczne (Public Health). 2005. Vol. 115. № 4. P. 458–464.

46. Gibbons R. J. American College of Cardiology. American Heart Association Task Force on Practice Guidelines (Committee to Update the 1997 Exercise Testing Guidelines). ACC/AHA 2002 guideline update for exercise testing: summary article: a report of the American College of Cardiology. American Heart Association Task Force on Practice Guidelines (Committee to Update the 1997 Exercise Testing Guidelines) // Circulation. 2002. Vol. 106. № 14. P. 1883–1892.

47. He J. Wave Indices and Risk of Ischemic Stroke: A Systematic Review and Meta-Analysis / J. He, G. Tse, P. Korantzopoulos [et al.] // Stroke. 2017. Vol. 48. № 8. P. 2066–2072.

48. Jung T. P. Component analysis of singl-rial event-related potentials // Hum. 2001. № 3. P. 168–185.

49. Maron B. J. Sudden death in young competitive athletes. Analysis of 1866 Deaths in the United States, 1980–2006 // Circulation. 2009. Vol. 119. P. 1085–1092.

50. Mayer J.M. Worksite back and core exercise in firefighters: Effect on development of lumbar multifidus muscle size // Work. 2015. Vol. 50. № 4. P. 621–627.

51. Mitchell J. H. Task Force 8: classification of sports // J Am Coll Cardiol. 2005. Vol. 45. № 8. P. 1364–1367.

52. Monasterio V. Multilead analysis of t-wave alternans in the ecg using principal component analysis // IEEE Trans-act. On Biomed. Eng. 2009. Vol. 56. № 7. P. 1880–1890.

53. Rowland T. Is the 'Athlete's Heart' Arrhythmogenic? Implications for Sudden Medicine & Sci. in Sports & Exercise. 2011. Vol. 43. P. 1552–1560.

54. Rozsival V. Is the negative T-wave on the ECG always a sign of ischemia? (human stress cardiomyopathy?) // Vnitr Lek. 2002. № 48. Suppl. 1. P. 210–212.

55. Sasaki A. Detection of silent myocardial ishemia patients by the spatial velocity electrocardiogram // Amer. J. Cardiology. 1999. Vol. 84. P. 1081–1083.

56. Shu J. ST-segment elevation in the early repolarization syndrome, idiopathic ventricular fi brillation, and the Brugada syndrome: cellular and clinical linkage // J. Electrocardiol. 2005. Vol. 38. № 4. P. 26–32.

57. Siebenmann C. «Live high-train low» using normobaric hypoxia: a doubleblinded, placebo-controlled study // Journal of Applied Physiology. 2012. Vol. 112. № 1. P. 106–117.

58. Sleriade S. Basic mechanisms of cerebral rhythmic activities // EEG Clin. Neurophysiology. 1990. Vol. 76. № 4. P. 481–508.

59. Ten Berg J., Steggerda R. C., Siebelink H. M. J. The patient with hypertrophic cardiomyopathy // Heart. 2010. № 96. P. 1764–1772.

60. Volek J. S. Performance and muscle fiber adaptations to creatine supplementation and heavy resistance training // Med. Sci. Sports Exerc. 1999. Vol. 31. P.1147–1156.

61. White H. D., Norris R. M., Brown M. A. Ibid. 1987. Vol. 76. P. 44–51.

References

1. Barmenkova Yu. A. Dynamics of indicators of electrophysiological inhomogeneity of the myocardium against the background of intensive statin therapy in patients in the post-infarction period / Yu. A. Barmenkova, E. V. Dushina, M. V. Lukyanova [et al.] // Izvestiya of higher educational institutions. Volga region. 2018. Vol. 45. № 1. P. 41–49.

2. Barmenkova Yu. A. Advantages of multi-day ECG monitoring in the diagnosis of life-threatening arrhythmias and parameters of myocardial electrical instability in patients in the post-infarction period. Yu. A. Barmenkova, E. V. Dushina, A. A. Oreshkina [et al.] // Izvestia of higher educational institutions. Volga region. 2014. № 3. P. 30–39.

3. Bekezin V. V. Dispersion mapping of the electrocardiogram in identifying a high-risk group for the development of arterial hypertension in adolescents with obesity / V. V. Bekezin, A. A. Muravyov, L. V. Kozlova [et al.]. Smolensk State Medical University. 2009. № 4. P. 59–68.

4. Belogubov P. V. Gender assessment of myocardial electrical heterogeneity in the phase of acute intoxication in patients with alcohol dependence / P. V. Belogubov, V. I. Ruzov, K. N. Belogubova [et al.] // Ulyanovsk State University. 2010. № 3. P. 50–72.

5. Belogubov P. V. Gender features of alcohol-induced electrical myocardial heterogeneity in young patients / P. V. Belogubov, V. I. Ruzov, A. A. Butov [et al.] // Clinical Medicine. Original research Bulletin of SurSU. 2020. Vol. 45. № 3. P. 31–37.

6. Vasilenko V. S., Levin M. Ya., Antonova I. N. Risk factors and diseases of the cardiovascular system in athletes. St. Petersburg: SpecLit, 2016. 206 p.

7. Vatutin N. T., Taradin G. G., Maron M. S. Hypertrophic cardiomyopathy: genetic changes, pathogenesis and pathophysiology // Russian Journal of Cardiology. 2014. № 5 (109). P. 35–42.

8. Vinogradov A. V., Klimov A. N., Kliorin A. I. Preventive cardiology: a guide. Moscow: Medicine, 1987. 512 p.

9. Volkova E. G. The study of the rate of depolarization of the ventricles of the heart in patients with combined and isolated forms of coronary heart disease and hypertension: dis. cand. honey. Sciences. Chelyabinsk, 1976. 142 p.

10. Glezer M. G. Features of myocardial heterogeneity // Clinical Gerontology. 2000. Vol. 6. № 1–2. P. 33–43.

11. Gombozhapova A. E. Phenotypic heterogeneity of cardiac macrophages in postinfarction myocardial regeneration: prospects for clinical research / A. E. Gombozhapova, Yu. V. Rogovskaya, M. S. Rebenkova [et al.] // Siberian Medical Journal. 2018. Vol. 2. № 33. P. 70–76.

12. Dushina E. V., Guskova Yu. A., Salyamova L. I. Influence of intensive statin therapy on the parameters of electrical instability in patients with ST-segment elevation myocardial infarction // Medicine and Healthcare. Bulletin of Penza State University 2017. Vol. 17. № 2. P. 71–77.

13. Esina E. Yu., Zuikova A. A. The use of a new device “Cardiovisor-:6C” for preclinical diagnosis of the impact of modifiable risk factors on students’ health // Scientific and Medical Bulletin of the Central Chernozemye. 2010. № 51. P. 179–185.

14. Ivanov G. G. Structural and electrophysiological myocardial remodeling: definition of the concept and application in clinical practice // Functional Diagnostics. 2003. № 1. P. 101–109.

15. Ivanov G. G. ECG according to dispersion mapping data / G. G. Ivanov, E. Yu. Bersenev, V. E. Dvornikov [et al.] // Vestnik RUDN University. Series: Medicine. 2014. № 1. P. 29–38.

16. Ivanchenko M. V., Tverdokhleb I. V. Influence of intrauterine hypoxia on mitochondrial heterogeneity and ways of its implementation in rat ventricular myocardial alteration // Dnepropetrovsk Medical Academy (Ukraine). Issue 2014. Vol. 52. № 4. P. 101–106.

17. Karpman V. L., Lyubina B. G. Dynamics of blood circulation in athletes. Moscow: Fizkultura i sport, 1982. 135 p.

18. Krandycheva V. V. Electrophysiological remodeling of the ventricular myocardium in experimental chronic renal failure / V. V. Krandycheva, M. V. Strelkova, K. V. Shumikhin [et al.]. // THEM. Sechenov. 2017. № 6. S. 680–685.

19. Kuzmin V. S., Rozenshtraukh L. V. The study of the spread of excitation in the myocardium of the pulmonary veins of the rat using the method of optical mapping // THEM. Sechenov. 2012. № 9. P. 1119–1130.

20. Levashova O. A., Volkova E. G., Levashov S. Yu. Velocity characteristics of the electrical activity of the heart in boys in different age periods // Proceedings of the scientific-practical conference dedicated to the 100th anniversary of the birth of prof. M. V. Burgsdorf. Chelyabinsk, 1997. P. 22.

21. Levashova O. A., Levashov S. Yu. Non-invasive diagnostics of the functional state of the myocardium in children-athletes based on the analysis of the speed characteristics of the electrical activity of the heart // Scientific and sports bulletin of the Urals and Siberia. 2016. Vol. 12. № 4. P. 26–34.

22. Malkiman G. Sh., Volkova E. G., Levashov S. Yu. The relationship of electrical myocardial remodeling with risk factors and prognosis in men with acute coronary syndrome // Bulletin of SUSU. 2007. № 2. P. 58–60.

23. Markov L. N. Sports diseases [overtraining] // Theory and practice of physical culture. 1988. № 7. P. 43–45.

24. Melnik O. V., Mikheev A. A. The choice of basic functions to identify informative parameters of the ST-segment of the electrocardiosignal. Vestnik RGRTA (Ryazan). 2003. № 12. P. 56–59.

25. Melnik O. V., Mikheev A. A. Integral approach to assessing the parameters of the ST-segment of the electrocardiosignal // Biomedical Technologies and Radioelectronics. 2003. № 5. P. 8–11.

26. Mikhailova A. V. Sports heart overstrain // Therapeutic physical culture and sports medicine. 2009. Vol. 72. № 12. P. 26–32.

27. Mrochek A. G. Fiz. Identification of electrocardiographic predictors of myocardial electrical instability / A. G. Mrochek, T. G. Vaykhanskaya, A. V. Frodova [et al.] // Eurasian Journal of Cardiology. 2011. № 1. P. 21–27.

28. Murovtseva G. A., Konstantinov V. V. Prognostic indicators of the electrocardiogram and electrical heterogeneity of the ventricular myocardium // Cardiological Bulletin. 2020. № 3. P. 54–59.

29. Nikitin N. P., Alyavi A. L. Features of diastolic dysfunction in the process of left ventricular remodeling in chronic heart failure // Kardiologiya. 1998. № 3. P. 56–61.

30. Novikov E. M., Stebletsov S. V., Ardashev V. N. Methods for studying heart rate according to ECG data: heart rate variability and dispersion mapping (review article) // Kremlin Medicine, Clinical Bulletin. 2019. № 4. P. 81–89.

31. Okisheva E. A., Tsaregorodtsev D. A., Sulimov V. A. Indicators of turbulence of the heart rhythm and microvolt alternation of the T wave in patients with myocardial infarction // Bulletin of Arrhythmology. 2010. № 62. P. 26–31.

32. Platonov V. N. The system of training athletes in Olympic sports. General theory and its practical applications: a textbook [for coaches]. Kyiv: Olympic Literature, 2015. Vol. 1. 680 p.

33. Popadyuk V. I., Ilyinskaya M. V., Shevelev O. A. Tonsillectomy and heart rate variability: stress assessment // Ecological and physiological problems of adaptation. Proceedings of the XVII All-Russian Symposium. Moscow, 2017. P. 178–180.

34. Savchenko S. V., Novoselov V. P., Grebenshchikova A. S. Heterogeneity of acute focal myocardial injuries in sudden cardiac death. Novosibirsk // Forensic medicine: questions, problems, expert practice. 2019. Vol. 26. № 5. P. 143–149.

35. Smolensky A. V. Cardiac troponins and impaired repolarization in athletes // Scientific and Practical Journal of Physiotherapy and Sports Medicine. 2010. № 9 (81). P. 29–34.

36. Smolensky A. V., Andriyanova E. Yu., Mikhailova A. V. States of increased risk of cardiovascular pathology in the practice of sports medicine. Moscow: FiS, 2005. 150 p.

37. Talibov A. Kh. Features of the reaction of blood circulation to various physical loads depending on the level of fitness of athletes // Uchenye zapiski universiteta im. P. F. Lesgaft. 2009. № 11. P. 96–100.

38. Talibov A. Kh. Functional cardiology of a healthy person during adaptation to systematic physical activity. Dissertation of Dr. Biol. Sciences. St. Petersburg, 2017. 322 p.

39. Frolov A. V., Vaykhanskaya T. G., Melnikova O. P. Myocardial electrical instability index: clinical and prognostic significance // Russian Journal of Cardiology. 2019. Vol. 24. № 12. P. 55–61.

40. Shvets D. A., Povetkin S. V. Diagnostic value and mechanisms of postsystolic shortening in postinfarction focal changes of the left ventricle // Man and his health. 2015. № 1. P. 59–64.

41. Shpak L. V., Kolbasnikova M. S. Dynamics of myocardial remodeling and dispersion of ECG parameters in different forms of atrial fibrillation // Kardiologiya. 2015. № 4. P. 101–106.

42. Blumental J. A. Mental stress-induced ischemia in the laboratory and ambulatory ischemia during daily life // Circulation. 1995. 92. P. 2102–2108.

43. Cohn J. N., Ferrari R., Sharpe N. Cardiol // [Amer.]. 2000. Vol. 35. P. 569–582.

44. Di Napoli P. Long-term cardioprotective action of trimetazidine and potential effect on the inflammatory process in patients with ischemic dilated cardiomyopathy // Heart. 2005. Vol. 91. P. 161–165.

45. Fainzilberg L. S. Nowa metoda interpretacji zapisu EKG w balaniach skriningowych oraz w opiece domowej // Zdrowie publiczne (Public Health). 2005. Vol. 115. № 4. P. 458–464.

46. Gibbons R. J. American College of Cardiology. American Heart Association Task Force on Practice Guidelines (Committee to Update the 1997 Exercise Testing Guidelines). ACC/AHA 2002 guideline update for exercise testing: summary article: a report of the American College of Cardiology. American Heart Association Task Force on Practice Guidelines (Committee to Update the 1997 Exercise Testing Guidelines) // Circulation. 2002. Vol. 106. № 14. P. 1883–1892.

47. He J. Wave Indices and Risk of Ischemic Stroke: A Systematic Review and Meta-Analysis / J. He, G. Tse, P. Korantzopoulos [et al.] // Stroke. 2017. Vol. 48. № 8. P. 2066–2072.

48. Jung T. P. Component analysis of singl-rial event-related potentials // Hum. 2001. № 3. P. 168–185.

49. Maron B. J. Sudden death in young competitive athletes. Analysis of 1866 Deaths in the United States, 1980–2006 // Circulation. 2009. Vol. 119. P. 1085–1092.

50. Mayer J.M. Worksite back and core exercise in firefighters: Effect on development of lumbar multifidus muscle size // Work. 2015. Vol. 50. № 4. P. 621–627.

51. Mitchell J. H. Task Force 8: classification of sports // J Am Coll Cardiol. 2005. Vol. 45. № 8. P. 1364–1367.

52. Monasterio V. Multilead analysis of t-wave alternans in the ecg using principal component analysis // IEEE Trans-act. On Biomed. Eng. 2009. Vol. 56. № 7. P. 1880–1890.

53. Rowland T. Is the ‘Athlete’s Heart’ Arrhythmogenic? Implications for Sudden Medicine & Sci. in Sports & Exercise. 2011. Vol. 43. P. 1552–1560.

54. Rozsival V. Is the negative T-wave on the ECG always a sign of ischemia? (human stress cardiomyopathy?) // Vnitr Lek. 2002. № 48. Suppl. 1. P. 210–212.

55. Sasaki A. Detection of silent myocardial ishemia patients by the spatial velocity electrocardiogram // Amer. J. Cardiology. 1999. Vol. 84. P. 1081–1083.

56. Shu J. ST-segment elevation in the early repolarization syndrome, idiopathic ventricular fi brillation, and the Brugada syndrome: cellular and clinical linkage // J. Electrocardiol. 2005. Vol. 38. № 4. P. 26–32.

57. Siebenmann C. «Live high-train low» using normobaric hypoxia: a doubleblinded, placebo-controlled study // Journal of Applied Physiology. 2012. Vol. 112. № 1. P. 106–117.

58. Sleriade S. Basic mechanisms of cerebral rhythmic activities // EEG Clin. Neurophysiology. 1990. Vol. 76. № 4. P. 481–508.

59. Ten Berg J., Steggerda R. C., Siebelink H. M. J. The patient with hypertrophic cardiomyopathy // Heart. 2010. № 96. P. 1764–1772.

60. Volek J. S. Performance and muscle fiber adaptations to creatine supplementation and heavy resistance training // Med. Sci. Sports Exerc. 1999. Vol. 31. P. 1147–1156.

61. White H. D., Norris R. M., Brown M. A. Ibid. 1987. Vol. 76. P. 44–51.